UNIVERSIDADE FEDERAL DE PERNAMBUCO

CENTRO DE CIÊNCIAS DA SAÚDE
PROGRAMA DE PÓS-GRADUAÇÃO EM ODONTOLOGIA
NÍVEL MESTRADO
ÁREA DE CONCENTRAÇÃO CLÍNICA INTEGRADA

Roberta Natalie de Andrade Santos

ASPECTOS HISTOLÓGICOS E HISTOMÉTRICOS DO DESENVOLVIMENTO DO LIGAMENTO PERIODONTAL DE PRIMEIROS MOLARES DE RATOS TRATADOS COM FLUOXETINA.

Recife

2011

Roberta Natalie de Andrade Santos

ASPECTOS HISTOLÓGICOS E HISTOMÉTRICOS DO DESENVOLVIMENTO DO LIGAMENTO PERIODONTAL DE PRIMEIROS MOLARES DE RATOS TRATADOS COM FLUOXETINA.

Dissertação apresentada ao colegiado da Pós-Graduação em Odontologia do Centro de Ciências da Saúde da Universidade Federal de Pernambuco, como requisito parcial para obtenção do Grau de Mestre em Odontologia com área de concentração em Clínica Integrada.

Orientadora: Profa. Dra. Liriane Baratella Evêncio

Recife

2011

Santos, Roberta Natalie de Andrade

Aspectos histológicos e histométricos do desenvolvimento do ligamento periodontal de primeiros molares de ratos tratados com fluoxetina / Roberta Natalie de Andrade Santos. – Recife: O Autor, 2011.

46 folhas: il., fig., gráf.; 30 cm.

Orientador: Liriane Baratella Evêncio

Dissertação (mestrado) – Universidade Federal de Pernambuco. CCS. Odontologia, 2011.

Inclui bibliografia e anexos.

1. Serotonina. *2.* Fluoxetina. 3. Gestação. 4. Desenvolvimento. 5. Ligamento periodontal. I. Evêncio, Liriane Baratella. II.Título.

UFPE

617.632 CDD (20.ed.) CCS2011-176

Ata da 104ª Defesa de Dissertação do Curso de Mestrado em Odontologia com área de Concentração em Clínica Integrada do Centro de Ciências da Saúde da Universidade Federal de Pernambuco. Recife, 02 de março de 2011.

Às 13:00(treze horas) do dia 02(dois) do mês de março do ano de dois mil e onze, reuniram-se no auditório Ageu de Aquino Sales do Curso de Odontologia da Universidade Federal de Pernambuco, os membros da Banca Examinadora, composta pelos professores: Profa. Dra. ALESSANDRA DE ALBUQUERQUE TAVARES CARVALHO , atuando como presidente, Profa. Dra. LUCIANA MARIA SILVA DE SEIXAS MAIA , atuando como primeiro examinador. Profa. Dra. SILVIA REGINA JAMELLI , atuando como segundo examinador, para julgar o trabalho intitulado **"ASPECTOS HISTOLÓGICOS E HISTOMÉTRICOS DO DESENVOLVIMENTO DO LIGAMENTO PERIODONTAL DE PRIMEIROS MOLARES DE RATOS TRATADOS COM FLUOXETINA ",** da CD. ROBERTA NATALIE DE ANDRADE SANTOS, candidata ao Grau de Mestre em Odontologia, na Área de Concentração em CLINICA INTEGRADA, sob orientação da Profa. Dra. LIRIANE BARATELLA EVENCIO. Dando inicio aos trabalhos Profa.Dra. ALESSANDRA DE ALBUQUERQUE TAVARES CARVALHO,Vice-Coordenadora do Programa de Pós-Graduação em Odontologia abriu os trabalhos convidando os senhores membros para compor a Banca Examinadora, foram entregues aos presentes cópias das Normas do Curso de Mestrado em Odontologia, que trata dos critérios de avaliação para julgamento da Dissertação de Mestrado. O presidente da mesa após tomar posse conferiu os membros, seguindo convidou o candidato para expor sobre o aludido tema, tendo sido concedido trinta minutos. O candidato expôs o trabalho e em seguida colocou-se a disposição dos Examinadores para argüição. Após o término da argüição os examinadores reuniram-se em secreto para deliberações formais. Ao término da discussão, atribuíram a candidata os seguintes conceitos: Profa. Dra. LUCIANA MARIA SILVA DE SEIXAS MAIA **(APROVADA),** Profa. Dra. SILVIA REGINA JAMELLI **(APROVADA)** Profa.Dra ALESSANDRA DE ALBUQUERQUE TAVARES CARVALHO **(APROVADA),** a candidata recebeu três conceitos **(APROVADA)** é considerada **(APROVADA),** devendo a mesma acatar as sugestões da Banca Examinadora, face a aprovação, fica a candidata, apta a receber o Grau de Mestre em Odontologia desde que tenha cumprido as exigências estabelecidas de acordo com o Regimento Interno do Curso, cabendo a Universidade Federal de Pernambuco através de sua Pró-Reitoria para Assuntos de Pesquisa e Pós Graduação, tomar as providências cabíveis. Nada mais havendo a tratar, O Presidente da Banca Examinadora encerrou a sessão e para constar foi lavrada a presente ata que vai por mim assinada , Oziclere Sena de Araújo e pelos demais componentes da Banca

U

Examinadora e pela recém formada mestre pela UFPE. **ROBERTA NATALIE DE ANDRADE SANTOS**

Recife, 02 de março de 2011.

Profa.Dra. ALESSANDRA DE ALBUQUERQUE TAVARES CARVALHO
Presidente

Profa. Dra. LUCIANA MARIA SILVA DE SEIXAS MAIA
1° Examinador

Profa. Dra. SILVIA REGINA JAMELLI
2° Examinador

UNIVERSIDADE FEDERAL DE PERNAMBUCO

REITOR

Prof. Dr. Amaro Henrique Pessoa Lins

VICE-REITOR

Prof. Dr. Gilson Edmar Gonçalves e Silva

PRÓ-REITOR PARA ASSUNTOS DE PESQUISA E PÓS-GRADUAÇÃO (PROPESQ)

Prof. Dr. Anísio Brasileiro de Freitas Dourado

CENTRO DE CIÊNCIAS DA SAÚDE

DIRETOR

Prof. Dr. José Thadeu Pinheiro

COORDENADORA DA PÓS-GRADUAÇÃO EM ODONTOLOGIA

Profa. Dra. Jurema Freire Lisboa de Castro

PROGRAMA DE PÓS-GRADUAÇÃO EM ODONTOLOGIA

MESTRADO EM CLÍNICA ODONTOLÓGICA INTEGRADA

COLEGIADO

Profa. Dra. Alessandra de Albuquerque T. Carvalho

Prof. Dr. Anderson Stevens Leônidas Gomes

Prof. Dr. Arnaldo de França Caldas Júnior

Prof. Dr. Carlos Menezes Aguiar

Prof. Dr. Claudio Heliomar Vicente da Silva

Prof. Dr. Danyel Elias da Cruz Perez

Prof. Dr. Edvaldo Rodrigues de Almeida

Profa. Dra. Flávia Maria de Moraes Ramos Perez

Prof. Dr. Geraldo Bosco Lindoso Couto

Prof. Dr. Jair Carneiro Leão

Profa. Dra. Jurema Freire Lisboa de Castro

Profa. Dra. Liriane Baratella Evêncio

Profa. Dra. Lúcia Carneiro de Souza Beatrice

Prof. Dr. Luiz Alcino Monteiro Gueiros

Profa. Dra. Renata Cimões Jovino Silveira

SECRETÁRIA

Oziclere de Araújo Sena

DEDICATÓRIA

Aos meus pais, Nilma Cristina e Roberto Luiz,
Aos meus irmãos, Thiago Roberto e Caio Luís,
Ao meu namorado, Hugo Griz
dedico este trabalho com todo o carinho.

AGRADECIMENTOS

Á Deus, por ter tornado esse trabalho possível e pelas maravilhas que têm feito em minha vida;

Aos meus pais, Nilma Cristina e Roberto Luiz, por toda força e incentivo;

Ao meu irmão, Thiago Roberto, por todo apoio;

Ao meu irmão, Caio Luís, pelos momentos de alegria;

Ao meu namorado, Hugo Griz, por todo amor, carinho e compreensão;

Á minha querida avó, Maria Maura de Andrade, pelo grande exemplo que é em minha vida;

Aos meus tios, primos, amigos e sogros pela torcida e carinho;

Á Profa. Dra. Liriane Baratella, por ter me acolhido de braços abertos e por toda orientação indispensável para a realização desse trabalho;

Ao meu grande amigo, José Anderson, pela amizade, companheirismo, ajuda e momentos felizes;

Aos técnicos Maria de Fátima da Silva e Paulo, pela grande ajuda;

Á cirurgiã-dentista Priscylla Correia, e ao acadêmico Robério Alcântara, pelo apoio indispensável;

Aos meus colegas de mestrado, pela amizade.

EPÍGRAFE

“ O que dá o verdadeiro sentido ao encontro é a busca,
e é preciso andar muito para se alcançar o que está perto.”

“Dentro de nós há uma coisa que não tem nome, essa coisa é o que somos.”

José Saramago.

LISTA DE ILUSTRAÇÕES

Tabela 1 Espessura do ligamento periodontal do 1º molar superior de ratos por terço (cervical, médio e apical da raiz dentária) segundo os grupos, G1 (mães tratadas com solução salina), G2 (mães tratadas com fluoxetina na dose de 10 mg/Kg), G3 (mães tratadas com fluoxetina na dose de 20 mg/Kg). 29

Gráfico 1 – Espessura do ligamento periodontal dos terços cervical, médio e apical de filhotes de ratos, aos 20 dias de idade, cujas mães foram tratadas, por via subcutânea durante a gestação, com solução salina (G1), Fluoxetina na dose de 10 mg/Kg (G2), ou fluoxetina na dose de 20 mg/kg (G3). Valores expressos em média e desvio padrão (DP). ‘’*’’ Representa diferença estatisticamente significante (p <0,001) entre as médias dos diferentes terços para o mesmo grupo, segundo teste F(ANOVA). 30

Figura 1 Fotomicrografias dos terços cervical, médio e apical do ligamento periodontal de 1º molares superiores de ratos com 20 dias de idade, grupos 1 (controle), grupo 2 (fluoxetina 10 mg/Kg), grupo 3 (fluoxetina 20 mg/Kg). As imagens A, B e C representam, respectivamente, as porções cervical, média e apical da raiz no grupo 1. As imagens D, E e F representam respectivamente as porções cervical, médio e apical da raiz no grupo 2. As imagens G, H e I representam, respectivamente, as porções cervical, média e apical da raiz no grupo 3. Observar LP (ligamento periodontal), D (dentina), FB (fibroblasto), FC (fibrócito), V (vaso sanguíneo), CB (cementoblasto), OB (osteoblasto), OC (osteócito), OL (osteoclasto), O (osso). Coloração H.E.....31

SUMÁRIO

ARTIGO CIENTÍFICO.....10
RESUMO..... 11
ABSTRACT.....12
1.INTRODUÇÃO.....13
2. MATERIAIS E MÉTODOS..... 15
3. RESULTADOS 17
4. DISCUSSÃO 21
REFERÊNCIAS.....25
ANEXOS.....33

Aspectos histológicos e histométricos do desenvolvimento do ligamento periodontal de primeiros molares de ratos tratados com fluoxetina.

R.N.A. Santos[1], L.B. Evêncio[2].

[1]Mestranda do programa de Pós-graduação em Odontologia - UFPE, [2]Professor Associado do Departamento de Histologia e Embriologia – UFPE.

AGRADECIMENTO: ao apoio financeiro dado pela comissão de aperfeiçoamento de pessoal de nível superior (CAPES).

Endereço para correspondência:

Profª Liriane Baratella Evêncio

Av. Prof. Moraes Rego, 1235 – Recife – PE 50670-901

Fone/Fax: (81) 21268615

e-mail: liriane@uol.com.br

RESUMO

A serotonina é um neurotransmissor envolvido em vários processos clínicos, como também, nos processos de desenvolvimento e diferenciação dos tecidos durante a embriogênese. Estudos sugerem sua influência no desenvolvimento crânio-facial e dentário, porém, não existem relatos na literatura relacionando sua participação na periodontogênese. Este trabalho observou aspectos histológicos e histométricos do desenvolvimento do ligamento periodontal do 1º molar superior de ratos (n=18), com 20 dias de idade, de ambos os sexos, cujas mães foram tratadas com fluoxetina, um inibidor seletivo da recaptação da serotonina, durante a gestação. Utilizamos 9 ratas prenhes,divididas em 3 grupos (G1,G2 e G3), de acordo com a administração de solução fisiológica a 0,9%, fluoxetina na dose de 10 mg/Kg e fluoxetina na dose de 20 mg/Kg de peso, respectivamente, por via subcutânea do 1º ao 20º dia de prenhez. Os animais foram anestesiados, perfundidos, guilhotinados. Os espécimens foram descalcificados e processados convencionalmente para microscopia óptica. Mensurações da espessura do ligamento periodontal dos filhotes foram realizadas nos terços cervical, médio e apical das raízes dentárias; os dados foram tabulados e submetidos à análise estatística, sendo aplicado o teste F(ANOVA) com comparações de Tamanhe e Bonferroni (significância a 5%). Nossos resultados demonstraram que os grupos G2 e G3 apresentaram seus ligamentos significativamente mais espessos ($p < 0,05$), mais fibrosos e com menor quantidade de células em relação aos do G1; sendo essas alterações observadas com maior intensidade no G3, sugerindo que a fluoxetina influenciou no desenvolvimento do ligamento periodontal de ratos, com intensidade proporcional à dose de droga administrada.

Palavras-chave: serotonina; fluoxetina; gestação; desenvolvimento; ligamento periodontal.

ABSTRACT

Serotonin is a neurotransmitter involved in several clinical processes, but also in the process of development and tissue differentiation during embryogenesis. Previous studies suggest the influence of serotonin in the developing craniofacial and dental care, however, there are no reports in the literature relating to their participation in periodontogenesis. This study observed histological and histometric development of a periodontal ligament of 1^0 molar of rats (n = 18), with 20 days of age, whose mothers were treated for fluoxetine, a selective inhibitor of serotonin reuptake inhibitors during pregnancy. We used nine pregnant rats were divided into three groups according to the solution or drug that received subcutaneously the first 1º to 20º days of pregnancy: G1, which received injections of saline 0.9%, G2, which received applications of fluoxetine at a dose of 10 mg / kg; G3 that received applications of fluoxetine at a dose of 20 mg / kg. The animals were anesthetized, perfused, guillotined. The specimens were decalcified and processed conventionally for light microscopy. Measurements of the thickness of the periodontal ligament of mice were performed at cervical, middle and apex of the tooth roots and the data were tabulated and analyzed statistically with a significance level of 5%. We found significant differences in the thickness of the periodontal ligament, as well as its quantity of cells and fibers, dependent on the dose of fluoxetine administered; that these changes were observed with greater intensity on G3, suggesting that fluoxetine influence the development of the periodontal ligament, with intensity proportional the dose of drug administered.

Keywords: serotonin; fluoxetine; pregnancy; development; periodontal ligament.

1. Introdução

A depressão é um dos distúrbios afetivos mais freqüentes na população, sendo considerado, na atualidade, um problema de saúde pública. Estima-se que aproximadamente 3,7% da população mundial seja acometida por essa doença (1,2,3).

Devido à influência das alterações fisiológicas significativas sofridas durante o período gestacional na sua saúde mental, as mulheres grávidas compõem um dos grupos mais suscetíveis a episódios depressivos (4). Visando-se o tratamento desses distúrbios, os medicamentos conhecidos como inibidores seletivos da recaptação da serotonina (ISRS) são largamente prescritos, sendo a fluoxetina, dentre eles, o fármaco mais comumente utilizado durante a gestação (5), por seu uso estar ligado à ocorrência de poucos efeitos colaterais, quando comparados a outras drogas antidepressivas (6).

Vários estudos dissertaram sobre a implicação do uso da fluoxetina por gestantes, visto que, no período da gravidez há o rápido processo de desenvolvimento tecidual do embrião, podendo manipulações farmacológicas nessa fase, causar alterações nesse processo.

Morrison et al (2005), ao analisar amostras de sangue do cordão umbilical de neonatos expostos à fluoxetina no útero, observaram um nível de droga equivalente a 60% do valor encontrado na mãe. Diav Citrin et al (2008), ao comparar gestantes usuárias de fluoxetina durante o primeiro trimestre de gravidez com gestantes que não utilizavam a droga, observou que as primeiras apresentaram risco aumentado para complicações perinatais e anomalias cardiovasculares nos recém-nascidos.

Os ISRS agem sobre a recaptação da serotonina (também conhecida como 5-hidroxitriptamina ou 5-HT), aumentando seu tempo de ação na fenda sináptica (8). Encontrada no cérebro, a serotonina é um neurotransmissor envolvido na regulação do humor, sono, apetite, atividades sexual e motora e nas funções neuroendócrinas

(9). Acredita-se que a mesma apresente, também, funções de não-transmissão, atuando como molécula sinalizadora durante a embriogênese (10).

A presença precoce de neurônios serotoninérgicos em organismos em formação comprova a participação da serotonina no desenvolvimento embrionário (11). Estudos realizados anteriormente demonstraram que a mesma tem grande importância na inicialização e desenvolvimento da morfogênese craniofacial durante a gestação (10), visto que sítios específicos de recaptação da serotonina foram encontrados em várias estruturas epiteliais da região craniofacial em embriões de ratos (12-14).

Essas estruturas, como também todos os tecidos do dente (com exceção do esmalte) e do seu aparelho de sustentação, são originadas das células da crista neural. Essas células têm a capacidade de migrar e se diferenciar intensivamente no embrião em desenvolvimento, dando origem à maioria das estruturas mesenquimais (também conhecidas como ectomesenquimais) da região craniofacial (15).

Em relação aos processos de indução e diferenciação característicos da odontogênese e periodontogênese, é sabido que as células ectomesenquimais originadas da crista neural formam o folículo dentário que, por sua vez, se diferencia em ligamento periodontal (16-18).

Visto isso, a serotonina ao influenciar a migração das células da crista neural, estará influenciando, também, o desenvolvimento craniofacial, dentário e periodontal do organismo. Mudanças nas condições ambientais onde as células da crista neural se desenvolvem podem ocasionar uma inibição da sua movimentação (19).

Pesquisas *in vitro* utilizando explantes obtidos de embriões de ratos demonstraram que maiores quantidades de serotonina interagindo com seus receptores específicos provocam uma diminuição na motilidade das células da crista neural, dificultando a migração das mesmas (20), prejudicando, dessa forma, a formação das estruturas diretamente originadas dessas células.

Na literatura atual, não são encontrados estudos que dissertem sobre o uso de Inibidores Seletivos da Recaptação de Serotonina (ISRS) e sua influência sobre o desenvolvimento dos tecidos dentários e periodontais. Alguns trabalhos relatam interferências dos ISRS no desenvolvimento de estruturas ósseas, entretanto, no desenvolvimento do periodonto, quase nada tem sido descrito.

Neste estudo, procurando analisar uma possível influência da fluoxetina na formação do ligamento periodontal, realizamos uma avaliação histológica e histométrica do ligamento periodontal de primeiros molares superiores de ratos expostos ou não a essa droga durante a prenhez.

2. Materiais e métodos

O estudo foi realizado no laboratório de Histologia do Departamento de Histologia e Embriologia da Universidade Federal de Pernambuco (UFPE). O mesmo foi submetido ao Comitê de Ética em Experimentação Animal da UFPE, que emitiu parecer favorável aos protocolos experimentais sob n° 23076.006899/2008-51. A pesquisa aqui descrita faz parte do projeto: Aspectos morfológicos do desenvolvimento de primeiros molares superiores de ratos (*Rattus norvegicus albinus*) tratados com cloridrato de fluoxetina. O manejo e o cuidado dos animais seguiram as normas internacionais do National Institute of Health guide for care and use of laboratory animals (U.S.A). Foram utilizadas 9 ratas albinas da linhagem Wistar (3 ratas para cada subgrupo); 18 de seus filhotes (2 de cada rata prenhe), de ambos os sexos, foram utilizados. Para obtenção de neonatos, foram realizados acasalamentos entre animais adultos, na proporção de 2 fêmeas para cada macho. A gravidez foi diagnosticada através da realização de esfregaço vaginal. As ratas prenhes foram divididas em 3 grupos, de acordo com a solução ou droga que receberam por via subcutânea do1º ao 20º dia de prenhez : Grupo controle (Grupo 1), que recebeu aplicações de solução fisiológica a 0,9%; grupo experimental (grupo 2) , que recebeu aplicações de cloridrato de fluoxetina na dosagem de 10

mg/Kg de peso; grupo experimental (grupo 3), que recebeu aplicações de cloridrato de fluoxetina na dosagem de 20 mg/Kg de peso.

Os animais receberam a dieta padrão do biotério (LABINA - Purina do Brasil S/A) e água *ad libitum.* Foram mantidos em sala com temperatura de 23 +/- 2º C e ciclo de claro e escuro de 12:12 hs (claro das 06 às 18 horas e escuro das 18 às 06 horas).

Ao atingirem a idade esperada (20 dias), os mesmos foram anestesiados com xilazina a 20mg/Kg de peso e quetamina, a 50mg/Kg de peso via intraperitoneal. Após esse procedimento, os animais foram perfundidos via intracardíaca com formaldeído a 10% e posteriomente guilhotinados. Os maxilares superiores foram dissecados e imersos imediatamente no mesmo fixador (formaldeído a 10%) durante 24 horas a temperatura ambiente. Posteriormente, os espécimens foram descalcificados em solução de ácido nítrico a 5% por 12 horas. Em seguida, o material foi processado convencionalmente para inclusão em parafina e seccionadas em micrótomo manual (LEICA RM 2125), na espessura de 5µm, corados pela hematoxilina-eosina, montados em entellan, observados e fotografados em microscópio OLIMPUS BX-50.

Para análise morfológica e histométrica, foi utilizado microscópio (OLYMPUS BX 50), acoplado a uma microcâmera, conectado a um computador contendo uma placa de captura de imagem (ATI) e o software para histometria. Para tal, foram obtidas fotos correspondentes a três regiões da raiz dos primeiros molares: Região cervical do dente, região média e região apical, mais próxima ao ápice da raiz, embora o ápice ainda não esteja totalmente desenvolvido na idade estudada. Para cada terço de cada animal foram obtidas 10 medidas da largura do ligamento. Para análise histométrica e mensuração da largura dos ligamentos periodontais estudados, foi utilizado o software “IMAGE J”.

Os dados obtidos após a análise laboratorial foram tabulados e em seguida submetidos aos seguintes pacotes estatísticos (softwares):

- Microsoft Excel 2007 for Windows
- SPSS (Statistics Packet for Social Sciences) versão 15.0 for Windows

Para a análise dos dados foram obtidas as seguintes medidas: média, desvio padrão, coeficiente de variação da variável largura do ligamento peridontal (Técnicas de estatística descritiva) e foram utilizados os testes estatísticos: F (ANOVA) com comparações de Tamanhe e F (ANOVA) para medidas repetidas com comparações de Bonferroni (Técnicas de estatística inferencial) (21,22).

3. Resultados

Foi realizada a análise das preparações histológicas, sendo observado, tanto no grupo controle quanto experimentais, que na idade estudada (20 dias), as raízes dentárias não estão completamente formadas; ocorrendo a rizogênese na porção apical da raiz. Os dentes encontram-se numa fase eruptiva, não tendo atingido, ainda, oclusão funcional.

Podemos visualizar com tonalidade acidófila, os tecidos mineralizados formadores da raiz dentária: a dentina e o cemento. Neste, observamos fibras colágenas originadas do ligamento periodontal ancoradas na sua porção mais periférica; as mesmas inserem-se no osso alveolar, formando o arcabouço responsável pela sustentação da raiz dentária em seu alvéolo. Ainda no osso, apresentam-se os osteócitos bem definidos.

No terço cervical, em todos os grupos analisados, observamos uma superfície de limitação irregular entre o ligamento periodontal e o cemento, como também entre este e o osso alveolar. No ligamento periodontal, observamos fibroblastos fusiformes com núcleos levemente basófilos, limitados por citoplasma acidófilo com limites imprecisos. Entre eles, notam-se fibras colágenas alongadas, corando-se em rosa pela eosina. As mesmas assumem uma orientação oblíqua em relação ao longo eixo das raízes dentárias. Entre as fibras, podemos observar espaços claros ocupados pela substância fundamental amorfa, removida

durante o processamento dos espécimens. Os fibroblastos acompanham o sentido das fibras. Células de defesa aparecem em pouca quantidade, sendo pouco visíveis. Vasos sanguíneos de pequeno calibre também são observados, principalmente na região central do ligamento periodontal.

No limite entre o ligamento e o cemento, observamos os cementoblastos, com núcleos ovalados e basófilos, delimitados por um escasso citoplasma acidófilo. Com morfologia similar a essas células são visualizados os osteoblastos, próximos ao limite entre ligamento e osso. Neste, podemos visualizar os osteócitos com seus núcleos basófilos dentro de lacunas em meio à matriz óssea acidófila. Alguns osteoclastos com citoplasma mais acidófilo e multinucleares também foram observados nas proximidades ósseas.

Ao compararmos o terço cervical dos ligamentos pertencentes ao grupo 1 (controle) com aqueles pertencentes ao grupo 2 (fluoxetina de 10 mg/Kg), podemos perceber nesse último menor quantidade de fibroblastos, estando esses mais espaçados entre si, sinalizando uma maior quantidade de substância intercelular entre essas células. Essas apresentam núcleos mais basófilos e uma disposição perpendicular à raiz dentária. No grupo 2, os osteoblastos revestem massas ósseas mais descontínuas. Em relação ao grupo 1, no grupo 3 (fluoxetina de 20 mg/Kg) os ligamentos apresentam-se mais fibrosos, com maior quantidade de colágeno e com menor quantidade de células próximas ao ligamento. Vasos capilares são vistos na porção central a este. Áreas mais próximas ao osso apresentam-se com maior quantidade de células, não sendo evidentes osteoclastos. Os osteoblastos apresentam-se descontínuos ao revestir o trabeculado ósseo. Comparando-se os grupos experimentais observamos que o grupo 2 apresenta-se mais organizado e frouxo em relação ao grupo 3 .

Ao analisarmos o terço médio de cada grupo estudado, observamos no ligamento, de uma forma geral, a presença de fibrócitos, com núcleos basófilos achatados em citoplasma escasso; fibroblastos, com núcleos ovalados levemente basófilos em citoplasma acidófilo; vasos

sanguíneos de pequeno calibre; fibras colágenas abundantes, coradas em tom rosa claro. Essas assumem uma disposição mais paralela em relação à raiz dentária em comparação às fibras do terço cervical. Entre elas, podemos visualizar espaços referentes à presença de matriz amorfa intercelular. Ainda no ligamento, encontramos cementoblastos, na periferia do cemento radicular e osteoblastos, na periferia do osso alveolar. Neste, podemos visualizar osteócitos, com núcleos levemente basófilos.

Ao compararmos os grupos 1 e 2 , notamos que neste último os ligamentos apresentam-se mais ricos em vasos sanguíneos em sua região central. Os cementoblastos são bem nítidos, contínuos, cubóides. Em algumas regiões os osteoblastos apresentam-se mais globosos, em outras, mais achatados, indicando diferenças de produção de matriz óssea. A massa óssea apresenta-se irregular e contínua. Comparando-se o grupo 3 com o 1, notamos no primeiro uma maior quantidade de fibrócitos, mais separados entre si. Fibroblastos são vistos, mas em menor quantidade. Os mesmos apresentam-se ladeados por fibroblastos. Sobrepondo o trabeculado ósseo, observamos uma concentração de células, que irão se diferenciar em osso, paralelas ao longo eixo da superfície do dente. Seguindo o padrão observado no terço cervical, observamos o grupo 2 apresentando uma estrutura mais organizada em relação ao grupo 3.

O terço apical não se encontra totalmente formado na idade estudada. Visualizamos tecidos mineralizados formadores da raiz dentária: Dentina e cemento, com tom róseo (acidófilos). No ligamento, as fibras colágenas assumem uma disposição oblíqua em relação à raiz dentária; sendo espaçadas por matriz amorfa. Fibrócitos e fibroblastos são encontrados em grande número. Os cementoblastos apresentam-se mais achatados, pois ainda estão em fase de diferenciação. Vasos de pequeno calibre podem ser vistos em pequeno número. Células ósseas, como osteócitos, osteoblastos e osteoclastos podem ser visualizados.

Comparando-se os grupos 2 e 3 com o grupo 1, podemos notar o mesmo padrão observado nos outros terços; O osso apresenta-se descontínuo, com uma linha de células de diferenciação próximas a ele. Os ligamentos pertencentes ao grupo 3 apresentam-se estruturalmente menos retilíneos em comparação ao grupo 2 (figura 1).

Na Tabela 1, com relação à largura dos ligamentos no terço cervical, podemos observar que o grupo 2 apresentou o valor de sua média mais elevado que o do o grupo 1, havendo diferença estatisticamente significativa entre eles. Ao compararmos o valor da média encontrada no grupo 3 , com o valor encontrado no grupo 1, percebemos diferença estatisticamente significante, sendo o maior valor observado no grupo 3. Observamos diferença significativa, também, ao compararmos os grupos 2 e 3, sendo a maior média encontrada neste último. De uma forma geral, neste terço, a menor média foi encontrada no grupo controle (grupo 1) (60,81 mm) e a mais elevada (88,04 mm) no grupo da Fluoxetina de 20 mg/Kg (grupo 3).

No terço médio, ao compararmos os grupos 1 e 2, observamos que o grupo 2 apresentou a média mais elevada, havendo diferença estatisticamente significante entre os dois grupos. Comparando-se os grupos 1 e 3, observamos o valor da média mais elevado nesse último grupo, com diferença significante entre os dois valores. Entre os grupos 2 e 3, o primeiro apresentou média mais elevada, porém não foi verificada diferença estatisticamente significante entre os dois valores. Neste terço, a média menos elevada foi observada no grupo 1 (60,87), e a mais elevada no grupo 2 (69,03).

No terço apical, não se comprovou diferença significativa entre as médias dos três grupos ($p > 0,05$).

Na comparação entre os terços de cada grupo, destacamos que no grupo 1 não foi comprovada diferença significativa entre os valores das médias nos terços cervical, médio e apical. Nos grupos experimentais 2 e 3, foram observadas diferenças significantes entre as

médias dos três diferentes terços, sendo essas mais elevadas no terço cervical e menos elevadas no terço apical, em ambos os grupos (gráfico 1).

4. Discussão

Nossos resultados demonstraram que a fluoxetina interferiu no desenvolvimento do ligamento periodontal dos filhotes de ratos. Através da circulação materno-fetal, os filhotes desses grupos foram expostos ao cloridrato de fluoxetina, durante a embriogênese. Essa droga atua diretamente na Recaptação da serotonina, sendo comumente utilizada para o tratamento da depressão em mulheres grávidas (23).

As diferenças na espessura e na quantidade de células e fibras do ligamento periodontal dos grupos 2 e 3 em relação ao grupo 1, demonstraram que a fluoxetina atravessou a barreira placentária e influenciou no desenvolvimento dos conceptos, comprovando, dessa forma, que a exposição a essa droga, no útero, é um modelo de estudo bastante válido para determinar os efeitos da sua ação sobre a serotonina na fisiologia fetal (6).

A serotonina, como neurotransmissor, atua como mensageira, modulando o desenvolvimento e crescimento dos tecidos em formação (24). Alterações nas concentrações da serotonina em seus sítios ativos podem ocasionar alterações na diferenciação desses tecidos, inclusive naqueles que irão dar origem ao germe dentário (25) e ao periodonto.

Em estudos realizados anteriormente, como de Deiró (1998) e o de Magalhães et al., (2006) foram pesquisadas as repercussões neonatais do tratamento crônico com inibidores seletivos de recaptura da serotonina (ISRS) sobre crescimento somático, do encéfalo e crânio de ratos machos. Os grupos experimentais, quando comparados com o controle, apresentaram déficit de crescimento corporal, diminuição das medidas craniais e do encéfalo, reforçando a participação do sistema serotoninérgico sobre o crescimento somático e ontogenético.

Swerts et al. (2009), objetivando avaliar as possíveis alterações ocorridas em fetos de ratas submetidas ao tratamento com fluoxetina e imipramina durante o período da gestação,

observou redução da contagem de neurônios no lobo frontal, sugerindo que a indicação de antidepressivos às gestantes pode induzir alterações no neurodesenvolvimento do feto.

A influência do uso da fluoxetina no desenvolvimento de filhotes tratados com essa droga durante a gestação também foi analisada em outras pesquisas, como a de Silva et al (2010), que analisou a amelogênese, e a de Cavalcanti et al (2009), que estudou o desenvolvimento da articulação temporomandibular. Ambos não observaram alterações pelo uso da droga, entretanto, estes autores apenas utilizaram a fluoxetina na dose de 10 mg/Kg.

Estudos anteriores como os de Moiseiwitsch e Lauder (1995 e 1998) e Moisewitsch (2000), dissertaram sobre o papel estimulador da serotonina na odontogênese, entretanto, os mesmos trabalharam com o uso de fluoxetina em amostras “in vitro”; ocorrendo um procedimento metodológico diferente quando trabalhamos “in vivo”.

Como as células blásticas periodontais são elementos muito sensíveis a variações metabólicas e funcionais, podendo responder a alterações químicas com o desenvolvimento de malformações ou anomalias, surge a pergunta se elas poderão sofrer alterações sob tratamento da fluoxetina.

Observamos que nos grupos controle e experimentais, há conformidade do desenvolvimento radicular e do periodonto com o estudo feito por Atkinson (1972), que descreveu as raízes dentárias de primeiros molares superiores de ratos como não completamente formadas na idade de 20 dias; observando-se, também, o ligamento periodontal já formado, interligado ao osso alveolar que assume uma disposição paralela às raízes dentárias.

Nossos achados corroboram, também, com as descrições feitas por Kameyama (1973), onde o mesmo descreve o ápice radicular em animais com 20 dias como amplamente aberto; e com as observações feitas por Imai et al. (2007), afirmando que o dente está em estágio eruptivo e morfologicamente formado.

Os filhotes pertencentes ao grupo 3, apresentaram seus ligamentos periodontais mais densos (fibroso) e mais espessos em relação aos do grupo 1. O grupo 2 também apresentou esta característica, porém menos acentuada que o grupo 3. Isto significa que as alterações estão relacionadas à dose, visto que uma maior densidade do ligamento esteve ligada a uma dose maior de fluoxetina. Atrelado a isto, observamos que o uso de fluoxetina também interferiu no desenvolvimento do processo alveolar, que se mostrou menos desenvolvido no grupo 3. É possível que o ligamento periodontal fique mais fibroso tentando compensar uma alteração no seu pilar de inserção.

O ligamento periodontal apresenta vários grupos de fibras que têm como função suportar diferentes formas de força como extrusão, intrusão, rotação, inclinação, dentre outras forças compressivas. Aos 20 dias de idade, o 1° molar superior encontra-se em erupção, portanto seu ligamento periodontal está em ampla modificação, com seus elementos celulares e intercelulares mudando de sentido. Nossos achados concordam com esta observação, porém, o ligamento periodontal tornou-se mais espesso e mais denso. Acreditamos que esta alteração venha a compensar uma tentativa de suprir uma falha no sistema de suporte do dente, talvez no suporte ósseo menos desenvolvido.

Berkovitz et al (2004), afirmam que o ligamento periodontal e o osso são intimamente relacionados no seu desenvolvimento e fisiologia, apesar de estruturalmente diferentes. Acreditamos que a serotonina não influenciou diretamente nas alterações sofridas pelo ligamento periodontal, mas sim naquelas observadas no tecido ósseo, o que indiretamente promoveria um maior desenvolvimento compensatório do ligamento.

Na literatura atual, não são encontrados demais estudos que associem o desenvolvimento do ligamento periodontal ao uso da fluoxetina. Pesquisas que utilizem procedimentos metodológicos não abordados na nossa, como o tempo de administração da droga durante a prenhez e a amamentação, analisando, também, o desenvolvimento do periodonto em

diferentes idades dos filhotes, podem enriquecer nossos achados, ajudando a esclarecer os efeitos da fluoxetina na periodontogênese.

Os resultados do nosso estudo demonstraram que o uso de fluoxetina na gestação pode promover uma hipertrofia do ligamento periodontal dos conceptos, nas doses de 10mg/Kg e 20mg/Kg, sendo a hipertrofia mais acentuada no grupo que recebeu a dose de 20mg/Kg, sugerindo que a fluoxetina influenciou no desenvolvimento do ligamento periodontal de ratos, com intensidade proporcional à dose de droga administrada.

Agradecimentos

Ao Biotério do Núcleo de Cirurgia Experimental da Universidade Federal de Pernambuco (Dra. Adriana Ferreira Cruz e Paulo), ao Laboratório do Departamento de Fisiologia e Farmacologia da UFPE (Profa. Dra. Belmira Andrade, Prof. Dr. Almir Wanderley), ao Laboratório de Histologia do Departamento de Histologia e Embriologia da UFPE (Maria de Fátima da Silva).

Referências Bibliográficas

1. Chávez-león E, Uribe MPO, Gómez CS. Los antidepresivos inhibidores selectivos de recaptura de seretonina (ISRS, ISR-5HT). *Salud mental* 2008; 31: 307-319.

2. Rost K. Disability from depression: the public health challenge to primary care. *Nord J Psychiatry* 2009; 63:17–21.

3. Serretti A, Artioli P. The pharmacogenomics of selective serotonin reuptake inhibitors. *Pharmacogenomics 2004;* 4: 233-44.

4. Camacho RS, Cantinelli FS, Ribeiro CS, Cantilino A, Gonsales BK, Braguittoni E, Rennó Júnior R. Psychiatry disorders in pregnancy and puerperium: classification, diagnosis and treatment. *Rev Psiquiatr Clín* 2006*;* 33:92-102.

5. Karpova NN, Lindholm J, Pruunsild P, Timmusk T, Castrén E. Long-lasting behavioural and molecular alteration induced by early postnatal fluoxetine exposure are restored by chronic fluoxetine treatment in adult mice. *European Neuropsychopharmacology* 2009; 19: 97–108.

6. Morrison JL, Riggs KW, Rurak DW. Fluoxetine during pregnancy: impact on fetal development. *Reprod. Fertil. Dev* 2005**;** 17:641–650.

7. Diav-Citrin O, Shechtman S, Weinbaum D, Wajnberg R, Avgil M, Di Gianantonio E, Clementi M, Weber-Schoendorfer C, Schaefer C, Ornoy A. Paroxetine and fluoxetine inpregnancy: a prospective,multicentre, controlled, observational study. *Br J Clin Pharmacol* 2008; 66:695–705.

8. Stahl SM. Mechanism of action of serotonin selective reuptake inhibitors Serotonin receptors and pathways mediate therapeutic effects and side effects. *J Affective Dis*, 1998; 51: 215-235.

9. Stone M. Selective serotonin reuptake inhibitors. *Nurse Prescribing* 2010 ; 8: 173.178.

10. Moiseiwitsch JRD. The Role of Serotonin and Neurotransmitters During Craniofacial Development**.** *Crit. Rev. Oral Biol. Méd*, 2000; 11.

11.Rubenstein JlR. Development of Serotonergic Neurons and Their Projections. Biol psychiatry 1998; 44:145–150.

12. Lauder JM, Tamir H, Sadler TW. Serotonin and morphogenesis. I. Sites of serotonin uptake and binding protein immunoreactivity in the midgestational mouse embryo. *Development* 1988; 102:709-720.

13. Lauder IM, Zimmerman EF. Sites of serotonin uptake in epithelia of the developing mouse palate, oral cavity and face: possible role in morphogenesis. *I Craniofac Gen Dev Biol* 1988; 8:265-276.

14 Moiseiwitsch JRD, Raymondb JR, Tamir H, Lauder JM. Regulation by serotonin of tooth-germ morphogenesis and gene expression in mouse mandibular explant cultures. *Archives of Oral Biology* 1998; 43: 789-800.

15. Ten Cate AR. *Ten Cate´s oral histology: Development, structure and function.* Philadelphia: Elsevier, 2008.

16. Zeichner-David M, Oishi K, Su Z, Zakartchenko V, Chen LS, Arzate H. Bringas Jr P, Role of Hertwig's epithelial root sheath cells in tooth root development, *Dev. Dyn*. 2003; 228: 651–663.

17. Miletich PT. Sharpe S. Neural crest contribution to mammalian tooth formation. *Birth Defects Res. C. Embryo Today* 2004; 72: 200–212.

18. Yao S, Pan F, Prpic V, Wise GE. Differentiation of Stem Cells in the Dental Follicle. *J Dent Res* 2008; 87; 767-771.

19. Le Douarin NM, Creuzet S, Couly G, Dupin E. Neural crest cell plasticity and its limits. *Development* 2004, 131: 4637-4650.

20. Moiseiwitsch JRD, Lauder JM. Serotonin regulates mouse cranial neural crest migration. *Proc. Natl. Acad. Sci. USA*, 1995; 92: pp. 7182-7186.

21. Altman, DG. *Practical statistics for medical research.* Great Britain: London; 1991.

22. Zar, JH. *Biostatistical analysis.* Prentice hall: New Jersey; 1999.

23.Gentile S, Galbally M. Prenatal exposure to antidepressant medications and neurodevelopmental outcomes: A systematic review. *Journal of Affective Disorders* 2010; 128: 1–9.

24. Czeizel AE, Puhó EH, Acs N, Bánhidy F. Use of specified critical periods of different congenital abnormalities instead of the first trimester concept. *Birth Defects Res A Clin Mol Teratol.* 2008;82(3):139-46.

25. De Fátima A, Lapis AAM, Pili RA. A concise total synthesis of (R)-fluoxetine, a potent and selective serotonin reuptake inhibitor. *J. Braz. Chem. Soc*, 2005; 16: 495-499.

26. Deiró, TCBJ. Desenvolvimento somático e sensório-motor e padrão do consumo alimentar, em ratos: efeitos do tratamento com inibidor de recaptação da serotonina durante o período de crescimento rápido do encéfalo. Dissertação (mestrado). Recife: Centro de ciências da saúde, UFPE; 1998.

27. Magalhães CP, De Lima LO, Da Silva MC, Marinho SMOC, Nascimento E, Da Silva CM, De Souza SL, MANHÃES-DE-CASTRO R. Efeitos do tratamento neonatal com inibidor seletivo de recaptura da 5-HT sobre o desenvolvimento anatômico crânio-encefálico. *Arq Neuropsiquiatr*, 2006; 64: 990-993.

28. Swerts CAS et al. Effects of fluoxetine and imipramine in rat fetusestreated during a critical gestational period: a macro and microscopic study. *Rev Bras Psiquiatr*, 2009; Available from http:// www.scielo.br.

29. Silva IHM, Carneiro-Leão J, Baratella EL, Porter SR, De Castro RM.Morphological analysis of the enamel organ in rats treated with fluoxetine. Clinics 2010; 65: 61-65.

30. Cavalcanti UDNT, Baratella EL, Neto JE, Castro RM, Cardona AS, Melo MLM, Lins RC. Morphological aspects of the embryonic development of the TMJ in rats (Rattus norvegicus albinus) treated with fluoxetine. *Int. J. Morphol* 2007; 27: 899-903.

31. Atkinson ME. The development of the mouse molar periodontium. *J. periodont. Res*. 1972; 7: 255-260.

32. Kameyama Y. The pattern of alveolar boné activity during development and eruption of the molar in the rat. . *J. periodont. Res*. 1973; 8: 179-191.

33. Imai R, Miake Y, Yanagisawa T, Yakushiji M. Grow and formation of the tooth germ in a rat modelo of fetal alcohol syndrome. *J.Hard. Tis. Bio.* 2007; 16: 61-70.

34. Berkovitz BKB, Holland GR, Moxhan BJ. *Anatomia,Embriologia e Histologia Bucal.* Porto Alegre: Artmed, 2004.

Ilustrações

Tabela 1 – Espessura do ligamento periodontal do 1º molar superior de ratos por terço (cervical, médio e apical da raiz dentária) segundo os grupos, G1 (mães tratadas com solução salina), G2 (mães tratadas com fluoxetina na dose de 10 mg/Kg), G3 (mães tratadas com fluoxetina na dose de 20 mg/Kg).

Terço	Estatísticas	G1	G2	G3	Valor de p
• **Cervical**	Média	60,81 (A)	79,41 (B, a)	88,04 (C, a)	P(1)<0,001*
	Desvio padrão	18,30	25,27	27,24	
	Coef. variação	30,09	31,82	30,94	
	Mínimo	19,87	27,73	39,43	
	Máximo	103,20	166,16	152,41	
• **Médio**	Média	60,87 (A)	69,03 (B, b)	66,93 (B, b)	P(1) <0,001*
	Desvio padrão	26,50	28,53	17,98	
	Coef. variação	43,54	41,33	26,86	
	Mínimo	22,28	19,60	37,73	
	Máximo	148,67	161,67	124,80	
• **Apical**	Média	62,04	58,21 (c)	61,08 (c)	p(1) = 0,060
	Desvio padrão	24,48	21,56	16,51	
	Coef. variação	39,46	37,04	27,03	
	Mínimo	19,71	12,49	16,33	
	Máximo	162,48	134,14	103,05	
Valor de p		**p (2) = 0,614**	**p (2) < 0,001***	**p (2) < 0,001***	

(*): Diferença significativa ao nível de 5,0%.
(1): Através do teste F(ANOVA) para as comparações entre os grupos em cada terço pelas comparações de Tamhane's T2.
(2): Através do teste F(ANOVA) para medidas repetidas para as comparações entre os terços do mesmo grupo através do teste de Bonferroni.
Obs.: Se todas as letras maiúsculas entre parêntese são distintas, comprova-se diferença significativa entre os grupos correspondentes em cada terço.
Obs.: Se todas as letras minúsculas entre parêntese são distintas, comprova-se diferença significativa entre os terçocs correspondentes em cada grupo.

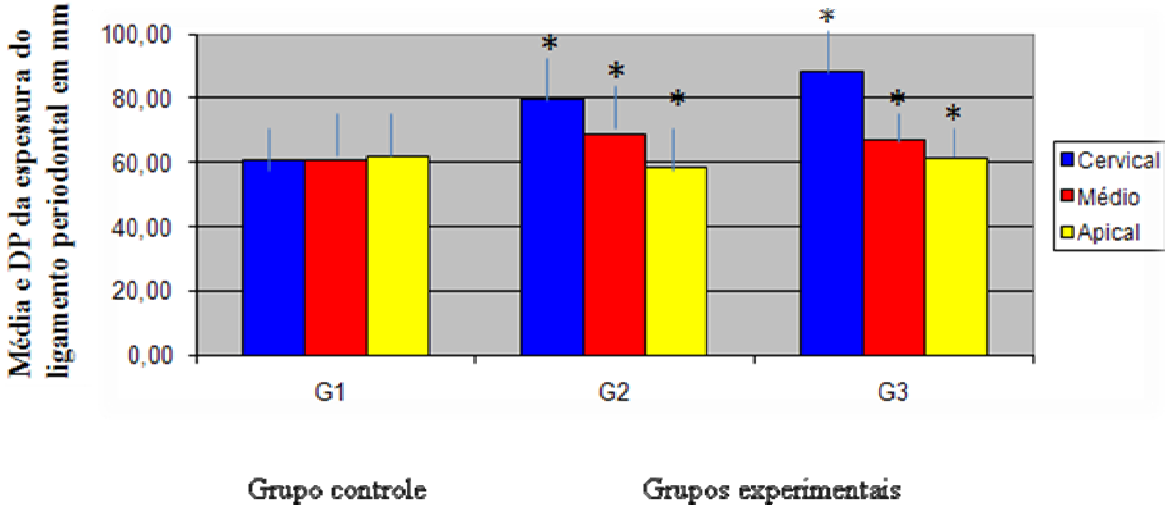

Gráfico 1 – Espessura do ligamento periodontal dos terços cervical, médio e apical de filhotes de ratos, aos 20 dias de idade, cujas mães foram tratadas, por via subcutânea durante a gestação, com solução salina (G1), Fluoxetina na dose de 10 mg/Kg (G2), ou fluoxetina na dose de 20 mg/kg (G3). Valores expressos em média e desvio padrão (DP). ‘’*’’ Representa diferença estatisticamente significante (p <0,001) entre as médias dos diferentes terços para o mesmo grupo, segundo teste F(ANOVA) com comparações de Tamanhe e Bonferroni.

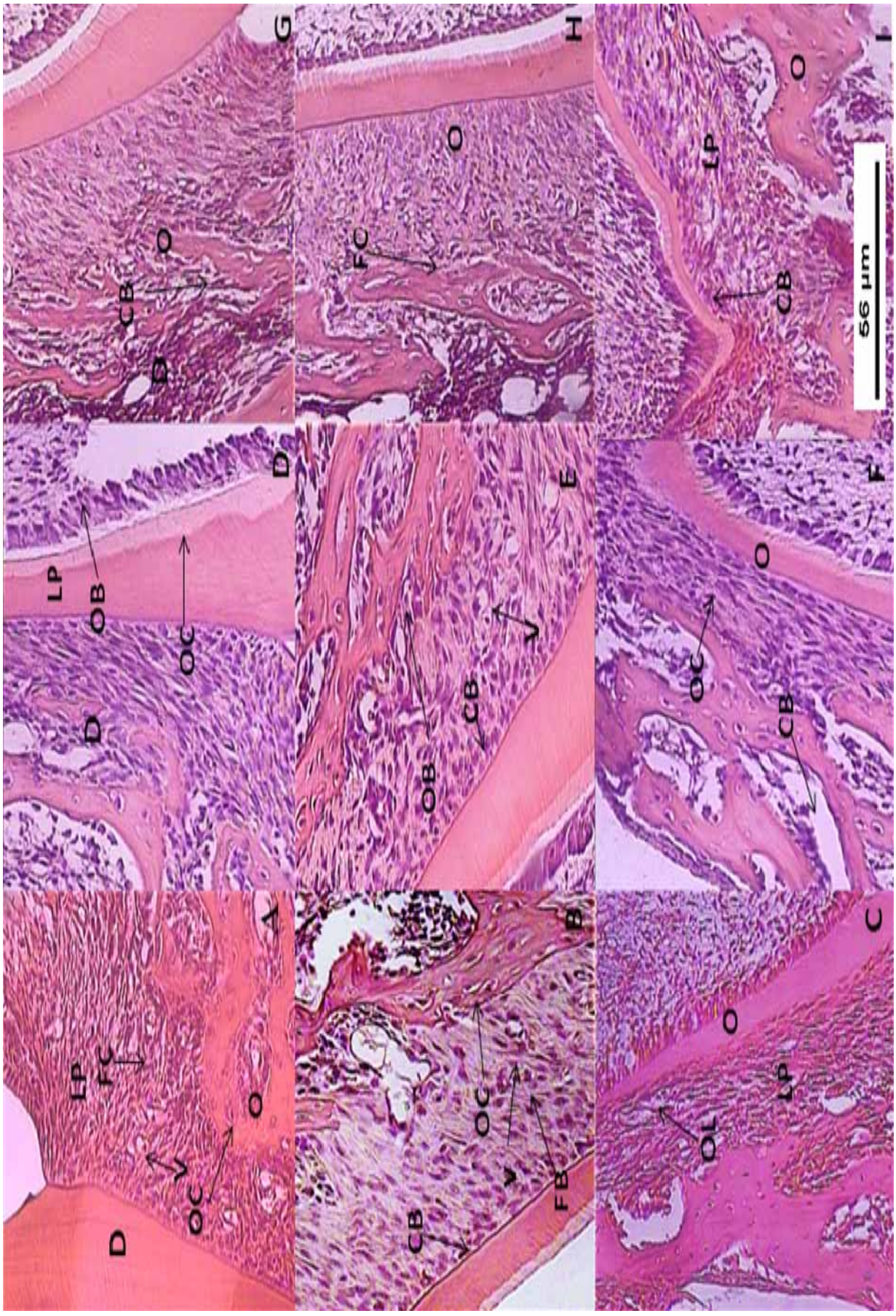
A
B
C
D
E
F
G
H
I
LP
FC
OC
OB
CB
V
FB
OL
O
56 µm

Figura 1 - Fotomicrografias dos terços cervical, médio e apical do ligamento periodontal de 1º molares superiores de ratos com 20 dias de idade, grupos 1 (controle), grupo 2 (fluoxetina 10 mg/Kg), grupo 3 (fluoxetina 20 mg/Kg). As imagens A, B e C representam, respectivamente, as porções cervical, média e apical da raiz dentária no grupo 1. As imagens D, E e F representam respectivamente as porções cervical, médio e apical da raiz no grupo 2. As imagens G, H e I representam, respectivamente, as porções cervical, média e apical da raiz no grupo 3. Observar LP (ligamento periodontal), D (dentina), FB (fibroblasto), FC (fibrócito), V (vaso sanguíneo), CB (cementoblasto), OB (osteoblasto), OC (osteócito), OL (osteoclasto), O (osso). Coloração H.E.

Anexos

Normas da revista

Objetivo e política

O Brazilian Journal of Medical and Biological Research é uma revista de publicação eletrônica mensal que conta com processo de avaliação pelos pares, especialistas das diferentes áreas. A Revista é de responsabilidade da Associação Brasileira de Divulgação Científica (ABDC). A finalidade do Brazilian Journal of Medical and Biological Research é publicar resultados de pesquisas originais que contribuam significativamente para o conhecimento das ciências médicas e biológicas. Será dada preferência para manuscritos que desenvolvam novos conceitos ou abordagens experimentais e que não sejam meramente agrupamento de dados científicos. Trabalhos metodológicos poderão ser submetidos para publicação desde que descrevam novos princípios ou um aperfeiçoamento significativo de métodos já existentes.

Submissão de manuscritos

Complete e envie o **formulário de submissão**.

Envie um email ao **bjournal@terra.com.br** ou **bjournal@fmrp.usp.br** com a carta de submissão e o manuscrito em anexo.

A carta de submissão deve conter as seguintes informações:

- Título do trabalho que está sendo submetido
- Nome do(s) autor(es).
- Enviar via fax para 0xx-16-3633-3825 ou 0xx-16-3630-2778 uma declaração assinada pelo autor de correspondência de que foi obtida permissão das pessoas mencionadas em "agradecimentos"

- Se uma versão do manuscrito foi previamente submetida à publicação pelo Brazilian Journal ou outra revista, inclua comentários dos revisores e a indicação de como os autores responderam a esses comentários.

Quando adequado:

os trabalhos na área de Investigação Clínica devem incluir uma declaração indicando que o protocolo foi aprovado pela Comissão de Ética do hospital (hospital a que pelo menos um dos autores esteja associado) e devem ser obtidos consentimento por escrito de todos os participantes; que a utilização dos animais de experimentação seguiu as regras estabelecidas pela instituição local;Apresentar a permissão para a reprodução de figuras e tabelas de outros trabalhos.

Preparação de Manuscritos

Os manuscritos devem ser escritos em Inglês. Solicita-se aos autores que usem o inglês americano, exceto, naturalmente, nas referências, cujos títulos devem aparecer exatamente como publicadas. Orientações sobre gramática, pontuação e escrita científica podem ser encontradas nas seguintes fontes: Scientific Style and Format: The CSE Manual for Authors, Editors, and Publishers. 7th edn. Rockefeller University Press, Reston, 2006; Medical Style and Format. Huth EJ (Editor). ISI Press, Philadelphia, 1987, Marketed by Williams & Wilkins, Baltimore, MD.

O Brazilian Journal of Medical and Biological Research segue o formato de referências de "Uniform Requirements for Manuscripts Submitted to Biomedical Journals", que pode ser encontrado no website de National Library of Medicine (**http://www.nlm.nih.gov/bsd/uniform_requirements.html**).

Formato do texto

Solicitamos que os textos sejam remetidos sob a forma de arquivo

do Microsoft Word criado com MS Word versão 6.5 ou uma versão posterior.

- **Mande o manuscrito por e-mail**, em folha tamanho carta (8,5 x 11"), com margens com pelo menos 1 polegada (2,54 cm) de largura, 23 linhas por página, que contenha cerca de 2156 caracteres, incluindo espaços.

- Use fonte serifada, preferivelmente **Times New Roman**, com **12 pontos** e **espaço duplo** em todo o trabalho, incluindo página de título, resumo, texto, agradecimentos, referências bibliográficas, legendas das figuras e tabelas.

- A numeração das páginas deve ficar no canto superior direito, começando com a página de título como página 1.

- Exprimir todas as medidas em Système International (SI) e unidades padrão quando apropriado (**http://www.physics.nist.gov/cuu/units**).

- Não use abreviações no título ou no resumo e limite seu uso no texto.

- A extensão do manuscrito e o número de tabelas e figuras devem ser os menores possíveis.

- Verifique se todas as referências bibliográficas forma citadas no texto.

- Nomes genéricos devem ser usados para todas as drogas. Os instrumentos podem ser citados pelo nome comercial; o nome e a localização do fabricante (cidade, estado, país e email) devem ser dados entre parênteses no texto.

Rodapé, se for imprescindível deve ser numerado, super-escrito, consecutivamente no texto e deve ser apresentado em uma página à parte após o resumo.

Títulos e Subtítulos

- Utilize somente três tipos de títulos no texto. Indique claramente o nível do título usando as convenções tipográficas abaixo.
- A posição de todos os títulos e subtítulos deve ser à esquerda da margem.
- Procure usar títulos breves (3 ou 4 palavras), não utilize abreviações.

Primeiro Nível: **Bold**, somente com a primeira letra da primeira palavra em maiúsculo, fonte tamanho 11.
Segundo Nível: **Bold**, com a primeira letra da primeira palavra em maiúsculo, fonte tamanho 9
Terceiro Nível: *Itálico*, somente a primeira letra da primeira palavra em maiúsculo.

Abreviações e símbolos

- Favor utilizar o mínimo de abreviações possível.
- Quando uma abreviação aparece pela primeira vez, no texto, figura ou legenda de tabela, explique seu significado.
- Não é necessário explicar abreviações de unidades de medida: 3 milliliters, simplesmente 3 ml ou simbolos científicos comuns como sodium, basta dizer Na.
- Abrevie nomes longos ou substâncias químicas e termos utilizados para combinações terapêuticas.
- Abrevie nomes de testes e procedimentos que são conhecidos mais por suas abreviaturas do que por seus nomes completos (VDRL test, SMA-12).
- Use abreviações em figuras e tabelas para ganhar espaço, mas as abreviações devem ser sempre definas na legenda.

Unidades. O Système International (SI) (**http://physics.nist.gov/cuu/Units**) em unidades métricas é usado

para unidades e abreviações de unidades

Ex: s para segundo

min para minuto

h para hora

L para litro

m para metro

kDa para massa em kilodaltons

5 mM ao invés de 5 x 10-3 M or 0.005

Primeira Página

Título do trabalho. O título deve ser tão breve e informativo quanto possível, não deve conter abreviações.

Ex: Beneficial effect of recombinant human growth hormone on the intestinal mucosa barrier of septic rats

Autores: Iniciais do nome e sobrenome de todos os autores com números super-escritos identificando a instituição de cada autor.

Ex: M.I. Hiyane[1,2], S.B. Boscardin[2] and M.M. Rodrigues[1,2]

Instituição: Instituição de cada autor, identificada com o número super-escrito (Departamento, Faculdade, Universidade, Cidade, Estado e País). Quando um autor for do Brasil, o nome da instituição deve estar em português.

Ex: [1]Centro Interdisciplinar de Terapia Gênica, [2]Departamento de Microbiologia, Imunologia e Parasitologia, Escola Paulista de Medicina, Universidade Federal de São Paulo, São Paulo, SP, Brasil

Título Resumido: O título resumido será utilizado no topo das páginas. Não deve exceder 60 letras e espaços.

Ex: A pyrazolyl-thiazole derivative causes antinociception

Palavras Chaves: Deve ser incluida uma lista de não mais que 6 palavras chaves ou termos de indexação. A revista recomenda o uso de termos utilizados no Index Medicus para evitar o uso de sinônimos para indexar diferentes trabalhos sobre um mesmo assunto. Lembre-se, as palavras chaves serão utilizadas pelo Banco de Dados do Scielo para indexar seu trabalho (veja o "search"

em **http://www.bjournal.com.br** ou **http://www.scielo.br/bjmbr**).

Ex: NPA-PCR method, T-cell receptor, *Trypanosoma cruzi*, *Trans*-sialidase

Agradecimento: Agradecimento a financiadoras de pesquisa e bolsas (agência e número do grant).

Ex: Research supported by FAPESP and CNPq. M.I. Hiyane and M.M. Rodrigues are recipients of fellowships from CNPq. S.B. Boscardin was the recipient of a fellowship from FAPESP.

Endereço de correspondência: Nome, endereço de correspondência incluindo CEP da cidade , telefone, fax e email do autor que receberá toda correspondência relacionada ao trabalho em questão.

Ex: Address for correspondence:
M.M. Rodrigues, CINTERGEN, EPM, UNIFESP
Rua Mirassol, 207
04044-010 São Paulo, SP, Brasil.
Fax: +55-11-5571-1095
E-mail: **mrodrigues@ecb.epm.br**

Resumo

- Como o resumo é publicado separadamente por serviços de informação, ele deve ser compreensível e despertar o interesse na leitura do artigo completo, deve conter dados numéricos suficientes que possam ser avaliados pelo leitor que pode não ter acesso ao artigo completo.

- O resumo deve apresentar breve e claramente o problema, a abordagem experimental, os novos resultados, sobre a forma de dados quantitativos.

- Dados estatisticamente significantes devem ser reportados em forma numérica com mean ± SEM or SD.

- Deve indicar Objetivos, Métodos e Resultados mais importantes, sem destacar os tópico. Após Resultados deve

ser informado o que é novo na pesquisa e sua importância.

- O resumo não deve exceder 250 palavras e deve ser escrito em parágrafo único com espaço duplo, em uma folha separada após a página de título.
- abreviações devem ser evitadas e se necessárias precisam ter a explicação correspondente.
- Se o uso de uma referência bibliográfica for inevitável, a citação completa deve ser dada dentro do resumo.
- Note que o Brazilian Journal **não** publica resumos estruturados.
- Sugestões mais detalhadas de **como escrever um bom resumo**

Introdução. Deve informar o objetivo da investigação, a relação com outros trabalhos na área e as razões para realizar a pesquisa. Não é recomendada uma extensa revisão da literatura.

Materiais e Métodos. Informações suficientes devem ser dadas no texto ou por citação de trabalhos em revistas geralmente disponíveis, de modo a permitir que o trabalho possa ser repetido.

Resultados. Os resultados devem ser apresentados clara e concisamente. Tabelas e figuras devem ser usadas apenas quando necessárias para a efetiva compreensão dos dados. Em algumas situações pode ser desejável combinar Resultados e Discussão em uma única seção.

Discussão. O objetivo da Discussão é interpretar os resultados e relacioná-los com conhecimentos existentes. Informações dadas em outros locais do texto podem ser citadas mas não repetidas em detalhes na Discussão.

Agradecimentos. Se necessário, agradeça brevemente assistência de cunho técnico, conselhos e assistência de colegas, etc. Apoio financeiro para a pesquisa e bolsas de estudo devem ser citados na

página de título.

Tabelas

- As tabelas devem ser numeradas consecutivamente com algarismos arábicos e reunidas após a seção de Referências.
- Todas as tabelas devem ser citadas no texto em ordem numérica.
- Cada tabela deve ser digitada com espaço duplo em uma folha separada (ou, se for excepcionalmente grande ou que requeira símbolos especiais ou algum arranjo não usual, a tabela deve ser enviada como uma imagem em um arquivo .tif ou .jpg).
- Um título descritivo e uma legenda, conforme as regras da revista, devem tornar as tabelas compreensíveis sem necessidade de consulta ao texto (veja **www.bjournal.com.br**).
- Defina todas as abreviações nas legendas das tabelas, mesmo que estejam definidas no texto.
- Linhas verticais e diagonais não devem ser usadas nas tabelas; ao invés disso, afastamentos e espaçamento vertical ou horizontal devem ser usados para agrupar os dados.

Figuras

- **Aceitamos** figuras no formato **.tif, .jpg, .cdr ou .eps** preparadas preferentemente com Adobe Photoshop ou Corel Draw. Gráficos criados com Microsoft Word ou Excel, devem ser salvos na extensão original do arquivo (.doc ou .xls) **Não devem ser copiadas ou coladas** de um programa para outro.

- **Não aceitamos** imagens elaboradas em alguns programas tais como Microsoft Office (Access), Corel Perfect Office (WordPerfect, Quattro Pro, Presentations), Lotus SmartSuite (Freelance Graphics, 1-2-3, Approach, WordPro), Harvard Graphics e SigmaPlot porque elas não são geradas com a resolução necessária para uma publicação impressa. Mesmo quando salvas como .jpg ou similar não poderão ser aceitos pois a resolução não tem qualidade.

- **Atenção -** As figuras devem ser desenhadas profissionalmente ou preparadas usando um computador e impressora de alta resolução e não devem ter mais que 21,5 x 28,0 cm. Devem ser enviadas no formato .tif, .eps ou .jpg, **com 300 dpi** de resolução.

Todas a imagens devem:

- Ter pelo menos 12.5cm de largura.

- Serem numeradas na ordem em que são citadas no texto usando números arábicos consecutivos.

- **Não inserir as figuras dentro do texto**

- Somente serão aceitos anexos no formato PC por E-mail ou em CD via correio. Para sua informação na preparação de figuras no formato .tif, .jpg or .eps veja **http://cjs.cadmus.com/da/.**

- Informação de abscissas e ordenadas ou outras informações nas figuras devem ter somente a primeira letra da palavra em maiúscula e as demais letras devem ser minúsculas. O tamanho e formato da letra deve ser uniformizado.

Confira cuidadosamente as figuras antes de enviar o trabalho,

para garantir que as versões adequadas estão sendo enviadas.

- **Fotomicrografias** devem incluir dados sobre a coloração e a ampliação no final da legenda para cada parte da figura. Uma barra de ampliação deve ser adicionada a cada fotomicrografia. Se não aparecer nenhum marcador com escala na figura, a ampliação original deve ser informada na legenda.

- **Adaptação/reprodução de tabelas e figuras e correspondentes permissões**

Citações das fontes originais de materiais adaptados devem usar os termos especificados pelo editor original do material. Se não houver especificação, cite os autores, o número da referência e o editor. Cartas de permissão do portador dos direitos autorais devem acompanhar os materiais citados.

- **Legendas** Digite todas as legendas em espaço duplo consecutivamente em uma folha separada. Comece cada legenda com um pequeno título. Defina todas as abreviações e símbolos usados na figura, mesmo se eles estiverem definidos no texto. Numere as figuras na ordem em que elas são citadas no texto, usando algarismos arábicos consecutivos.

- **Figuras Coloridas** Imagens coloridas devem ser RGB, com pelo menos com 300 dpi e serão publicadas sem custo adicional.

- **Figuras em "Grayscale"** Imagens com tonalidades entre o branco e o preto devem ter pelo menos 300 dpi de resolução.

- **Gráfico** (preto e branco ou colorido) deve ser 300 dpi de resolução

Referencias

Autores são responsáveis pela acuracia, completa e correta citação das referências ao longo texto. Sempre que possível as citações de referência devem estar em inglês.

A lista de referência deve estar em espaço duplo em ordem **numérica** em uma folha separada. Numere as referências na ordem em que elas forem citadas no texto pela primeira vez, usando algarismos arábicos entre parênteses. Duas ou mais referências devem ser separadas por vírgula sem espaço (1,5,7) e três ou mais referências consecutivas devem ser separadas por um hífen (4-9).

O Brazilian Journal of Medical and Biological Research segue o formato de referências de "Uniform Requirements for Manuscripts Submitted to Biomedical Journals", que pode ser encontrado no website de National Library of Medicine (**http://www.nlm.nih.gov/bsd/uniform_requirements.html**).

Utilize a abreviação de revistas de Medline/PubMed.

Se o autor usar o programa "Reference Manager", **clique aqui para fazer o download do arquivo "OS" com o estilo do Brazilian Journal of Medical and Biological Research** e salve em seu computador e o coloque na pasta de "Styles" do programa Reference Manager. **Importante:** Quando submeter o trabalho, envie como anexo o arquivo (".rmd") produzido pelo Reference Manager.

As seguintes informações devem ser dadas na citação:

- último nome e iniciais dos 6 primeiros autores **(sem pontuação).** Se houver mais de 6 autores, depois do 6o. nome coloque "et al."
- título do artigo.
- nome da revista em itálico abreviado.
- ano da publicação, volume e páginas
- se a referência for um livro, dê também os nomes e as iniciais dos editores, da editora e a cidade.

Cite artigos de simpósios apenas se os anais foram publicados.

Ao citar um artigo ou livro aceito para publicação mas ainda não publicado, inclua o título da revista (ou o nome da editora) e o provável ano de publicação.

Referências a matérias não publicadas - por exemplo, apresentações orais em simpósios ou trabalhos não publicados (comunicações pessoais, trabalhos em preparação) - devem ser incluídas **no texto** e não na lista de referência. Envie uma carta de permissão das pessoas citadas autorizando tais citações. **Artigos enviados para publicação é considerado material não publicado** e não devem aparecer na lista de referências. Exemplo: (Santos CS, da-Silva GB, Martins LT, unpublished results).

Dê os dados completos de cada referência, incluindo uma nota do tipo "disponível em" para os documentos que podem não ser facilmente acessíveis.

Esteja certo de que as URLs usadas como referências estejam ativas e disponíveis (a data em que o autor acessou a URL deve ser incluída na referência). Para um exemplo, ver Citações de Referências Eletrônicas, abaixo.

Os autores devem apresentar as referências bibliográficas de modo correto e completo, assim como citá-las no texto corretamente.

Exemplos:

Revista

- Xu J, Liu M, Liu J, Caniggia I, Post M. Mechanical strain induces constitutive and regulated secretion of glycosaminoglycans and proteoglycans in fetal lung cells. *J Cell Sci* 1996; 109 (Pt 6): 1605-1613.

- Poirier P, Lemieux I, Mauriege P, Dewailly E, Blanchet C, Bergeron J, et al. Impact of waist circumference on the relationship between blood pressure and insulin: the Quebec Health Survey. *Hypertension* 2005; 45: 363-367.

- The Cardiac Society of Australia and New Zealand. Clinical exercise stress testing. Safety and performance guidelines. *Med*

J Australia 1996; 164: 282-284.

Artigo aceito para publicação mas ainda não publicado.

- Janiszewski M, Lopes LR, Carmo AO, Pedro MA, Brandes RP, Santos CXC, et al. Regulation of NAD(P)H oxidase by associated protein disulfide isomerase in vascular smooth muscle cells. *J Biol Chem* 2005 (in press).

"Resultados não publicados", "Comunicação Pessoal" e "trabalhos submetidos"

- (Santos CS, da-Silva GB, Martins LT, unpublished results).

- It is assumed that the author has obtained permission from the source when "personal communication" is cited.

Livro completo

- Norman IJ, Redfern SJ. *Mental health care for elderly people*. New York: Churchill Livingstone; 1996.

Capítulo de livro

- Kintzios SE. What do we know about cancer and its therapy? In: Kintzios SE, Barberaki MG (Editors), *Plants that fight cancer*. New York: CRC Press; 2004. p 1-14.

- Scheuer PJ, Lefkowitch JH. Drugs and toxins. In: Scheuer PJ, Lefkowitch JH (Editors), *Liver biopsy interpretation*. 6th edn. London: WB Saunders; 2000. p 134-150.

Resumo

- Lima SM, Bonci DM, Grotzner SR, Ribeiro CA, Ventura DF. Loss of amacrine cells in MeHg-treated retinae in a tropical fish.*Invest Ophthalmol Vis Sci* 2003; 44: E-5172 (Abstract).

Material Audio Visual

- *Physician's Desk Reference (PDR)*. Release 2003.1AX. [CD-ROM]. Montvale: Thomson PDR; 2003.

Programa de Computador

- Dean AG, Dean JA, Coulombier D, Brendel KA, Smith DC, Burton AH, et al. *Epi info, version 6.04: a word processing database and statistics program for public health on IBM-compatible microcomputers*. [Computer program]. Atlanta: Centers of Disease Control and Prevention; 1998.

- *Statistical Package for the Social Sciences (SPSS).* Version 12.0. [Computer program]. Chicago: SPSS Inc.; 2006.

Conferência, Symposium Proceedings

- Hejzlar RM, Diogo PA. The use of water quality modelling for optimising operation of a drinking water reservoir. *Proceedings of the International Conference Fluid Mechanics and Hydrology*. 1999 Jun 23-26; Prague. Prague: Institute of Hydrodynamics AS CR; 1999. p 475-482.

Citação Eletrônica

- American Academy of Ophthalmology. Diabetic retinopathy disease severity scale. *Am Acad Ophthalmol*http://www.aao.org/education/ library/recommendations/international_dr.cfm; 2005.

- Simon JA, Hudes ES. Relationship of ascorbic acid to blood lead levels. *JAMA* http://jama.ama-assn.org/cgi/content/abstract/281/ 24/2289; 1999.

Comunicação na Internet

- Developmental toxicology. http://www.devtox.org/nomenclature/organ.php. Accessed June 27, 2005. CAPES Statistics.http://www.capes.gov.br/capes/portal. Accessed March 16, 2006.

- CNPq Plataforma Lattes, "Investimentos do CNPq em CT&I". http://fomentonacional.cnpq.br/dmfomento/home/index.jsp. Accessed March 16, 2006.

Tese/Dissertação

- Joselevitch C. Visão no ultravioleta em Carassius auratus (Ostariophysi, Cypriformes, Cyprinidae): estudo eletrofisiológico do sistema cone - células horizontais. [Master's thesis]. São Paulo: Instituto de Psicologia, USP; 1999.

Patente

- Larsen CE, Trip R, Johnson CR. Methods for procedures related to the electrophysiology of the heart. Patent No. 5.529.067. Novoste Corporation; 1995.

"Report"

- WHO (World Health Organization), IPCS (International Program in Chemical Safety). *Environmental health criteria: 118 Inorganic mercury*. Geneva: World Health Organization; 1991.

- National Commission on Sleep Disorders Research. *Wake up America: a national sleep alert*. Washington: Government Printing Office; 1993.

Parecer do Comitê de Ética em Pesquisa Animal da Universidade Federal de Pernambuco (UFPE)

Universidade Federal de Pernambuco
Centro de Ciências Biológicas
Av. Prof. Nelson Chaves, s/n
50670-420 / Recife - PE - Brasil
fones: (55 81) 2126 8840 | 2126 8351
fax: (55 81) 2126 8350
www.ccb.ufpe.br

Recife, 09 de dezembro de 2009

Ofício nº 241/09

Da Comissão de Ética em Experimentação Animal (CEEA) da UFPE
Para: **Profa. Liriane Baratella Evêncio**
Departamento de Histologia– CCB
Universidade Federal de Pernambuco
Processo nº 23076. 006899/2008 - 51

Os membros da Comissão de Ética em Experimentação Animal do Centro de Ciências Biológicas da Universidade Federal de Pernambuco (CEEA-UFPE) avaliaram seu projeto de pesquisa intitulado ***"Aspectos morfológicos do desenvolvimento de primeiros molares superiores de ratos (Rattus norvegicus albinus) tratados com cloridrato de fluoxetina".***

Concluímos que os procedimentos descritos para a utilização experimental dos animais encontram-se de acordo com as normas sugeridas pelo Colégio Brasileiro para Experimentação Animal e com as normas internacionais estabelecidas pelo National Institute of Health Guide for Care and Use of Laboratory Animals as quais são adotadas como critérios de avaliação e julgamento pela CEEA-UFPE.

Encontra-se de acordo com as normas vigentes no Brasil, especialmente a Lei 9.605 – art. 32 e Decreto 3.179-art 17, de 21/09/1999, que trata da questão do uso de animais para fins científicos.

Diante do exposto, emitimos **parecer favorável** aos protocolos experimentais realizados.

Observação:
Origem dos animais: Biotério do Departamento Nutrição;
Animais: Ratos Wistar; machos;
Número de animais previsto no protocolo: 09 fêmeas prenhas, para obtenção de 54 filhotes, com 90 - 126 dias de vida.
Obs.: Solicitado e aprovado 09 (nove) fêmeas em modificação ao ofício nº 49/2008; para obtenção de 54 filhotes.

Atenciosamente,

Profa. Maria Teresa Jansem
Presidente do CEEA
UFPE

CCB: Integrar para desenvolver